FARKLI DÜŞÜK MOLEKÜLER AĞIRLIKLI HEPARİNLERİN (dalteparin, nadroparine, enoxaparin) VE STANDART HEPARİNİN SIÇAN VENÖZ TROMBOZ MODELİNDE KARŞILAŞTIRILMASI

COMPARISON OF DIFFERENT LOW-MOLECULAR-WEIGHT HEPARINS (dalteparin, enoxaparin, nadroparin) AND STANDARD HEPARIN IN RAT VENOUS THROMBOSIS MODEL

Hüseyin OKUTAN[1], Erol EROĞLU[2], Nermin KARAHAN[3], Asım AYDIN[4], Bahattin TUNÇ[5], Özden ÇANDIR[3] , Ali KUTSAL[6]
Süleyman Demirel Üniversitesi Tıp Fakültesi Kalp ve Damar Cerrahisi[1], Genel Cerrahi[2], Patoloji[3], Plastik ve Rekonstrüktif Cerrahi[4] ve Pediyatri[5] Anabilim Dalları ve Türkiye Yüksek İhtisas Hastanesi Kalp ve Damar Cerrahisi Kliniği[6]

Özet

Amaç: Venöz thrombozisin ven duvarında inflamasyon ile birlikte olduğu gösterilmiştir. Standart heparin (SH) ve düşük moleküler ağırlıklı heparin (DMAH) anti-inflamatuar etkileri bilinmektedir. Bu heparinlerin anti-inflamatuar etkileri karşılaştırıldı.
Yöntem: Ratlar rasgele beş gruba (her biri 8 rattan oluşan) ayrıldı ve inferiyor vena cava (İVC) trombosisi oluşturmak için renal venlerin hemen altından İVC oklüde edildi. İVC oklüde edilmeden bir saat önce, hayvanlara sırasıyla serum fizyolojik (0.5ml), SH (300U/kg), dalteparin (120U/kg), enoxoparin (100U/kg) ve nadroparin (190U/kg) subkutan olarak uygulandı. İVC oklüde edilmesinden altı saat sonra, anti-trombotik aktivite analizi için 2cc kan alındı ve İVC' lar inflamatuar aktivitenin histopatolojik değerlendirilmesi için çıkartıldı.
Bulgular: SH grubunda aPTT (64.77±6.31) değeri diğer gruplarla karşılaştırıldığında 3 katı yüksekti. Anti-faktör Xa aktivitesi SH ve kontrol grubu ile karşılaştırıldığında tüm DMAH gruplarında (dalteparin, 1.31±0.01; enoxaparin, 1.32±0.01; nadroparine, 1.29±0.04) yüksekti. Profilaksi gruplarında nötrofil sayısı kontrol grubu ile karşılaştırıldığında önemli derecede düşüktü. Monosit ve lenfosit sayılarında gruplar arasında fark yoktu.
Sonuç: Venöz trombozisten bir saat önce uygulandığında, SH ve DMAH' ler ven duvarındaki erken nötrofil infiltrasyonu ile ilgili olarak akut inflamasyonu azaltırlar. Bu heparinlerin benzer anti-inflamatuar özellikleri olduğunu düşünüyoruz. (Damar Cer Der 2004;13(2): 17-22)

Anahtar sözcükler: Heparin, düşük moleküler ağırlıklı heparin, rat, vena cava.

Abstract

Purpose: *Venous thrombosis has been demonstrated to be associated with vein wall inflammation. Anti-inflammatory effects of standard heparin (SH) and low-molecular-weight heparins (LMWH) are already known. Their anti-inflammatory properties were compared.*
Methods: *Rats were randomly distributed to five groups (n: 8, each) and underwent inferior vena cava (IVC) occlusion just below the renal vein producing IVC thrombosis. One hour before IVC occlusion, the animals were subcutaneously applied with Saline (0.5ml), SH (300U/kg), dalteparin (120U/kg), enoxoparin (100U/kg) and, nadroparin (190U/kg), respectively. Six hours after IVC occlusion, 2 cc blood was drawn for analysis of anti-thrombotic activity, and IVCs were harvested for histopathologic evaluation of inflammatory activity.*
Results: *APTT was almost 3 times higher in SH group (64.77±6.31) compared to the other groups. Anti-factor Xa activity was higher in the all LMWH groups (dalteparin, 1.31±0.01; enoxaparin, 1.32±0.01; nadroparin, 1.29±0.04) compared to SH and NS groups. Neutrophil counts were significantly lower in all prophylacy groups compared to the control group and in LMWH groups compared to SH group. There were no differences in monocyte and lymphocyte counts among groups.*
Conclusion: *Both SH and LMWHs diminished acute inflammation in terms of early neutrophil infiltration into the vein wall when they are applied one hour before the insult inciting venous thrombosis. We believe that, these heparins have similar anti-inflammatory properties. (Turkish J Vasc Surg 2004,13(2): 17-22)*

Key Words: *Heparin, low-molecular-weight-heparin, rat, vena cava.*

Yazışma Adresi:
Hüseyin OKUTAN
6 Mart Atatürk C. İstiklal M. Öztunç A.
No: 1 D: 4 32050 ISPARTA
E-posta1: hokutan@cardio.sdu.edu.tr

Damar Cer Derg
2004; 13(2): 17-22

GİRİŞ

Akut derin ven trombozu (DVT), derin venöz sistemde klinik olarak ilk meydana gelen trombozis olarak tanımlanır [1]. Venöz tromboembolizm hastaneye yatırılan hastalarda potansiyel ciddi bir komplikasyon olmakla birlikte, tüm dünyada yaygın bir problemdir ve pulmoner emboli ile aralarındaki ilişki oldukça güçlüdür [2]. Venöz trombozisi takip eden dönemde kronik venöz yetmezlik ve venöz ülserler her yıl milyonlarca insanı etkilemektedir [3].

Heparin 1930'lu yıllardan beri klinikte kullanılmakta ve trombosis tedavisindeki etkinliği iyi bilinmektedir [4]. Günümüzde, DVT tedavisinde standart heparin (SH) genellikle başlangıç tedavisinde tercih edilir [5,6]. İnflamatuar cevap venöz trombosis oluşma periyodunda ven duvarında başlamaktadır [7] ve bu inflamatuar yanıt başlangıçta nötrofil infiltrasyonu, bunu izleyen dönemde ise monosit ve makrofaj infiltrasyonu şeklinde olur [8]. Trombosis heparinin etkisine bağlı olarak sınırlanır, heparinlerin venöz tromboziste antiinflamatuar aktiviteleri olduğu ispatlanmıştır [8,9]. Heparinin iyi bilinen antikoagülan etkisine ek olarak, antitrombotik ve antiplatelet etkileri de vardır [8,9].

Düşük Moleküler Ağırlıklı Heparin (DMAH) Andersson ve ark. tarafından 1976 yılında bulunmuştur [10]. DMAH'ler standart heparinin depolimerizasyonu ile elde edilir ve akut DVT tedavisinde en az SH kadar güvenli ve etkilidir [11]. Günümüzde farklı etken maddeler içeren DMAH'ler rutin olarak kullanılmaktadır.

Bu çalışmanın amacı; venöz trombosis oluşturulan ratlarda antiinflamatuar ve antitrombotik etkileri bakımından, farklı etken madde içeren düşük moleküler ağırlıklı heparinleri (dalteparin, nadroparine, enoxaparin) kendi aralarında ve SH ile karşılaştırmaktır.

YÖNTEM

Çalışma Süleyman Demirel Üniversitesi Tıp Fakültesi, deneysel araştırma laboratuarında yapıldı. 40 adet Wistar-Albino türü, erkek, ortalama ağırlıkları 196-215 g arasında değişen ratlar kullanıldı. 8 rattan oluşan 5 ayrı grup hazırlandı. 23-05-2001 tarihli lokal etik kurul onayı ile ve SDÜ Araştırma Fonu tarafından desteklenen proje süresince deney hayvanları bakım ve koruma kurallarına titizlikle uyuldu. Oda ısısında denekler pelet rat yemi ve su ile beslendiler.

Denekler 8'er ratlık 5 gruba rasgele seçimle ayrıldı. Gruplar, kontrol grubu (serum fizyolojik), unfraksiyone heparin grubu (Heparin sodyum®, Kamada, İsrail), dalteparin sodyum grubu (Fragmin®, Pharmacia&Upjohn, İsveç), enoxaparin grubu (Clexane®, Rhone-Poulenc, Fransa) ve nadroparin grubu (Fraxodi®, Sanofi Winthrop, Fransa) şeklinde oluşturuldu. Kontrol grubunda, 0.5 cc serum fizyolojik, diğer gruplara da sırasıyla 300 U/kg unfraksiyone heparin, 120U/kg deltaparin sodyum, 100U/kg enoxaparin ve 190U/kg nadroparine calcique ratların karın cildi altına enjekte edildi. Enjeksiyon işlemi tamamlandıktan bir saat sonra indüksiyon için kullanılan eter anestezisi sonrasında, ketamin hidroklorür (Ketalar, Parke-Davis, Türkiye), 10mg/kg intraperitoneal olarak verilerek genel anestezi sağlandı. Karın bölgesinin tıraşlanmasından sonra orta hat kesisi ile laparotomi uygulandı. Retroperitoneal bölge açılarak inferiyor vena cava (İVC) renal venlerin hemen altından damar lümenini tamamen oklüde edecek şekilde hemoklips (HEMOCLIP® Plus, Pilling Weck, Europe, France) konuldu. Kompresyon uygulanarak kanama kontrolü sağlandı. Steril şartlarda gerçekleştirilen işlem sonunda batın anatomik planda tek kat olarak kapatıldı. Denekler 6 saat sonra eter anestezisi ile sakrifiye edildi.

İnfrarenal abdominal aortadan 3cc kan alındı. PT (% aktivasyon), INR, APTT(sn), Fibrinojen(g/l), D.Dimer(µg/l) ve antifaktör Xa(iu/ml) bakılmak üzere hematoloji laboratuarında işleme alındı.

İVC oklüde edilen yerde dahil olmak üzere iliyak venlere kadar çıkartıldı. Materyallerin tümü formalin fikse parafine gömülü preparatlar olarak işleme alınmış olup hepsinde haematoxylin eosin preparat hazırlandı. Elde edilen preparatlar çift kör olarak daha önceki çalışma sonuçları ve hangi grubun hangi ilaca ait olduğu bilinmeden 2 patolog tarafından ışık mikrokopi düzeyinde değerlendirildi; Her rat için hazırlanan

preparatlardan beş ayrı bölgeden PNL (Polimorf Nüveli Lokosit), monosit ve lenfosit hücre sayımı yapıldı.
İstatistiksel analiz için SPSS 10.01 programı, ANOVA ve Posthoc Tukey testi kullanıldı. P≤0.05 istatistiksel olarak anlamlı kabul edildi.

BULGULAR

Hematolojik değerlendirmede;
PT (% aktivasyon), INR, APTT, FİBRİNOJEN, D.DİMER, ve antifaktör Xa için her grup önce kontrol grubu ile sonra kendi aralarında karşılaştırıldı (Tablo 1). SH grubu için APTT değeri (64.77±6.31) diğer gruplardan daha yüksek bulundu (p<0.05) ve SH grubunda uygun antikuagülan etki oluşturulduğu görüldü. Antifaktör Xa düzeyleri deltaparin grubu için (1.31±0.01), enoxaparin grubu için (1.32±0.01) ve nadroparin grubu için (1.29±0.04) ölçüldü. Bu değerler kontrol ve SH grubu ile karşılaştırıldığında istatistiksel olarak yüksek bulundu (p<0.05). DMAH gruplarında uygun antikuagülan etki oluşturulduğu görüldü.
SH ve DMAH grupları için PT (% aktivasyon), INR, APTT, fibrinojen, D-dimer için kontrol grubu ile karşılaştırıldığında istatistiksel olarak fark bulunmadı.
Histolojik değerlendirmede;
Damar duvarında inflamasyon serum fizyolojik ile tedavi edilen ratlarda daha yüksek bulundu (Figür 1A). PNL için; SH grubu (29.32±03.83), deltaparin grubu (23.37±00.82), enoxaparin grubu (26.20±00.61) ve nadroparin grubu (17.68±04.01), kontrol grubu (63.87±01.90) ile karşılaştırıldığında istatistiksel olarak anlamlı bir fark bulundu (p<0.05). Gruplar arasında monosit ve lokosit için anlamlı fark bulunmadı (Tablo 2).

Tablo 1: Antikoagülasyon Analiz Sonuçları

Gruplar (No:8)	PT (70-130%)	INR (0.85-1.25)	aPTT (25-45sn)	Fibrinojen (1.7-4.5g/L)	DD (50-192µg/l)	Anti-faktör Xa (IU/ml)
1-Serum Fizyolojik	111.56±5.16	1.01±0.04	22.58±1.22	1.48±0.14	59.88±7.93	0.28±0.02
2-Standart heparin	117.64±4.98	0.95±0.03	64.77±6.31*	1.20±0.08	53.77±8.13	0.38±0.07
3-Deltaparin	130.33±3.91	1.05±0.02	19.36±1.33	1.86±0.35	41.48±3.40	1.31±0.01 †
4-Enoxaparin	121.40±4.23	0.95±0.03	23.55±3.63	1.45±0.25	44.36±2.98	1.32±0.01 †
5-Nadroparin	120.38±1.84	0.95±0.02	24.52±2.77	1.30±0.24	47.61±1.84	1.29±0.04 †

PT, prothrombine time; INR, international normalise ratio; aPTT, activated thromboplastin time; DD,D-Dimer;

** p<0.05 (diğer gruplar ile karşılaştırıldığında)*
† p<0.05 (standart heparin ve kontrol grubu ile karşılaştırıldığında)

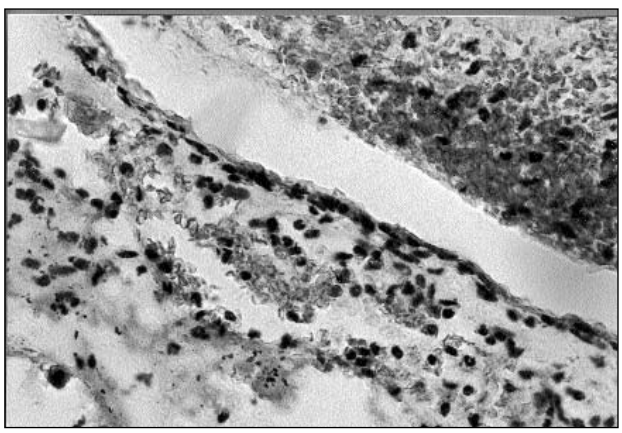

Şekil 1,A. Serum fizyolojik verilen kontrol grubundan alınan inferiyor vena cava (İVC) kesitlerinde; nötrofiller daha fazla olmak üzere monosit ve lenfositlerinde bulunduğu çok sayıda inflamatuar hücre izlenmekte.

Toplam hücre sayısı için; SH grubu (39.06), deltaparin grubu (38.62), enoxaparin grubu (39.94) ve nadroparin grubu (32.50), kontrol grubu (74.27) ile karşılaştırıldığında istatistiksel olarak anlamlı (p<0.05) bir fark bulundu (Şekil 1B-E).

TARTIŞMA

Bu çalışmada, standart heparin ve DMAH gruplarında uygun antikuagülan etki oluşmakla birlikte; gruplar arasında PT (% aktivasyon), INR, APTT, fibrinojen ve D.Dimer için fark bulunmadı. Ayrıca, damar duvarında

Damar Cer Derg
2004; 13(2): 17-22

Tablo 2: Ven Duvarında Morfometrik Analiz Sonuçları

Gruplar (No:8)	Nötrofil	Monosit	Lenfosit	Toplam inflamatuar hücre sayısı
1- Serum Fizyolojik	63.87±01.90‡	8.80±0.84	1.60±0.33	74.27 ‡
2-Standart heparin	29.32±03.83	7.52±1.03	2.22±0.39	39.06
3-Deltaparin	23.37±00.82	12.31±0.83	2.94±0.68	38.62
4-Enoxaparin	26.20±00.61	12.32±0.70	1.42±0.90	39.94
5-Nadroparin	17.68±04.01	12.71±1.36	2.11±0.28	32.50

‡ *p<0.05 (diğer gruplar ile karşılaştırıldığında)*

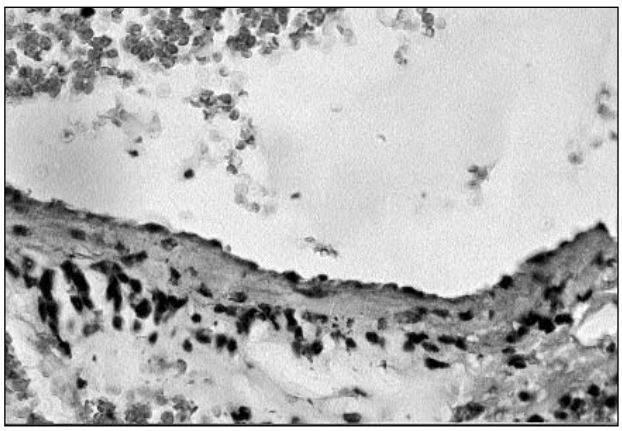

Şekil 1,B. Standart heparin verilen gruptan alınan İVC kesitlerinde; inflamatuar hücrelerde belirgin düzeyde azalma görülmektedir.

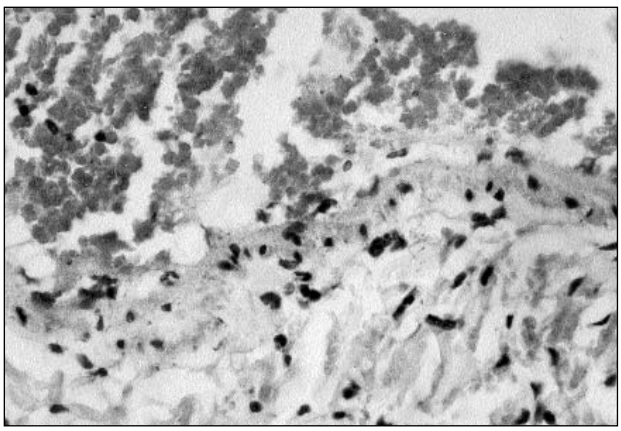

Şekil 1,C. Deltaparin verilen gruptan alınan İVC kesitlerinde; benzer şekilde inflamatuar hücrelerde belirgin düzeyde azalma görülmektedir.

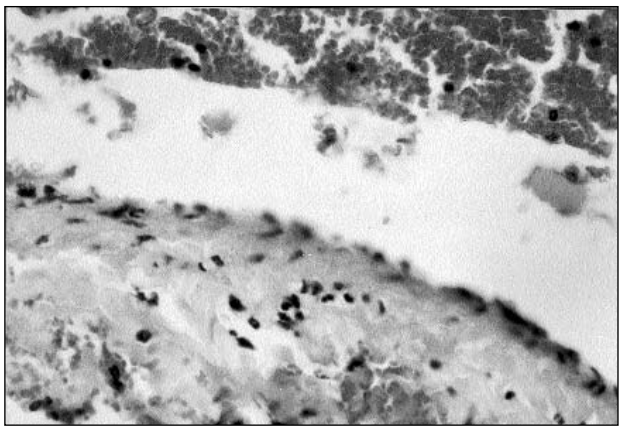

Şekil 1,D. Enoxaparin verilen gruptan alınan İVC kesitlerinde; azalmış sayıda inflamatuar hücre izlenmektedir.

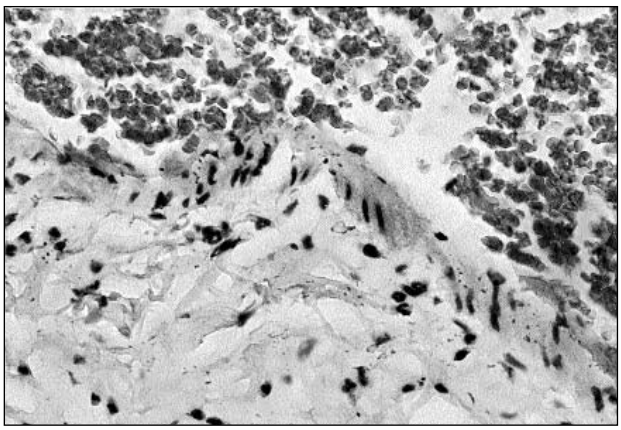

Şekil 1,E. Nadroparine verilen gruptan alınan İVC kesitlerinde; az sayıda inflamatuar hücre dikkati çekmektedir. (Hematoxylin and eosin, X 200).

inflamasyon serum fizyolojik ile tedavi edilen ratlarda daha yüksek bulundu, ancak monosit ve lokosit için gruplar arasında anlamlı fark bulunmadı. DMAH'ler kendi aralarında ve SH ile karşılaştırıldığında PNL, monosit, lenfosit sayısı, ayrıca toplam hücre sayısı açısından anlamlı fark bulunmadı.

Venöz trombozis oluşturulan ratlarda ven duvarında inflamatuar bir yanıt oluştuğu daha önceden ayrıntılı olarak tanımlanmıştır [8,9,12]. Ayrıca, heparinin potansiyel bir antiinflamatuar etkisi olduğu bilinmektedir ve son yıllarda bu konu ile ilgili birçok çalışma yapılmıştır [7,8,9]. Heparinin antiinflamatuar aktivitesinin spazm ve ağrıyı gidermesi ile ilgili olduğu bildirilmekle birlikte [8,13] , heparinlerin antiinflamatuar etki mekanizmaları henüz yeni açıklanabilmiştir. Wang ve ark. heparinlerin potent antiinflamatuar etkilerinin P-selectin ve L-selectin blokajı ile olduğunu ispatlamışlardır [14].

Downing ve ark. tarafından, DMAH antikoagülan etki göstermeyecek kadar düşük dozlarda bile önemli derecede antiinflamatuar etki gösterdikleri bildirilmiştir [8]. Aynı çalışmada, DMAH antiinflamatuar etkisinin antikoagülan etkisinden bağımsız olduğu da gösterilmiştir. Yine ülkemizden yapılan benzer bir çalışmada, Güler ve ark. deltaparin sodyumun antikoagülan etkisinin olmadığı düşük dozlarda bile antiinflamatuar etkisinin olduğunu bildirmektedir [9]. Bizim çalışmamızda da kontrol grubunda PNL sayısı SH ve DMAH gruplarına göre daha yüksek bulundu ve bu sonuçlar önceki çalışmalar ile uyum göstermektedir.

Heparinin ratlarda ve insanlarda benzer etkileri olduğu, ratlarda yapılan heparin çalışmalarının insanlar içinde uygun olduğu bildirilmektedir [16]. Bu nedenle heparin ile ratlarda yapılan çalışmalar insanlar içinde yol gösterici olmaktadır ve kliniğe uyarlanabilmektedir. SH venöz sistemde gelişen tromboemboli tedavisinde rutin olarak kullanılan bir ilaçtır. Son yıllarda DMAH bu gibi klinik durumlarda başarılı bir alternatif tedavi sağladığı bildirilmektedir [11,15].

Heparin sığır akciğeri ve domuz ince barsak mukozasından ekstraksiyon ve saflaştırma yolu ile elde edilen sülfatlanmış bir polisakkarittir. Ekstraksiyon sırasında glikozaminoglikan zincirlerinin kırılmaları ile oluşan ortalama molekül ağırlığı 12.000 dalton olan heparin fragmentlerinin hetorojen bir karışımıdır. Heparinin antikoagülan etkisi, antitrombin IIIA'ı aktif duruma getirmesiyle olur.

DMAH standart heparindeki polisakkaritlerin depolimerizasyonu sonucunda oluşan kısa fragmentlerin bir karışımıdır. DMAH'lerin molekül ağrlıkları 4000-6500 dalton arasında değişmektedir. Antifaktör Xa etkinlikleri güçlü ve antifaktör IIa etkinlikleri daha düşüktür [4]. Antikuagulasyon tedavisinde heparinin etkisi APTT ile ölçülür ve yeterli antikoagülasyon için APTT normalin 1.5-3 katı arasında tutulur. DMAH etkinliği ise antifaktör Xa düzeyi ölçülerek hesaplanabilir.

Bu çalışmada PT, INR, Fibrinojen ve DD ölçümleri; heparin ve DMAH'den etkilenmemesine rağmen, çalışmanın hemotolojik değerlendirmesinin sağlıklı olup olmadığını kontrol etmek amacı ile yapılmıştır. Heparin grupları ile kontrol grupları arasında istatistiksel bir fark çıkmamıştır ve hemotolojik değerlendirmenin sağlıklı yapıldığı kontrol edilmiştir.

SH grubunda APTT 64.77±6.31 bulunması bu grupta uygun antikuagülasyonun yapıldığını, ayrıca DMAH'lerin oluşturduğu gruplarda antifaktör Xa düzeylerinin (1.31±0.01, 1.32±0.01 ve 1.29±0.04) heparin ve kontrol grubuna göre istatistiksel olarak daha yüksek bulunması ile de DMAH gruplarında yeterli antikoagülasyon sağlanmış olduğu görüldü. SH monositlerin yüzeyine bağlanma kabiliyeti olduğu bilinmektedir [17,18,19,20]. Bu nedenle monosit sayısının istatistiksel olarak SH grubunda düşük olması beklenebilir. Ancak ilk 6 saatte nötrofil daha sonraki 2-6 günlerde monosit/makrofaj infiltrasyonu olduğu SH ve DMAH venöz trombozisde ven duvar inflamasyonunu azalttığı bildirilmektedir [8]. Downing ve ark. benzer bir çalışmada SH ve DMAH ler arasında monosit sayısı açısından bir fark bulamamışlardır ve bunu değerlendirmenin erken döneminde olması nedeniyle monositlerin etkisi beklenildiği gibi olmamıştır şeklinde açıklamışlardır [8]. Bizim çalışmamızda monosit sayısı

Damar Cer Derg
2004; 13(2): 17-22

SH grubunda sayı olarak daha düşük bulunsa da istatistiksel olarak anlamlı çıkmamıştır. Ayrıca lokosit sayısı açısından da gruplar arasında fark bulunmamıştır. Sonuç olarak; üç farklı etken madde içeren DMAH'lerin kendi arasında ve SH ile karşılaştırıldığında aniinflamatuvar etki açısından farkları yoktur. Hem SH hem de bu üç farklı etken madde içeren DMAH'ler venöz trombozistе benzer antiinflamatuar etkinlik gösterir.

Ek not: Bu çalışma SDÜ Araştırma Fonu tarafından 489 sayı ve 30/11/2001 tarihli proje ile desteklenmiştir.

KAYNAKLAR

1. Robert WB, Vitti MJ. Noninvasive diagnosis of venous disease. In: Haimovici's Vascular Surgery. Henry Haimovici (Ed). Cambridge, Blackwell Science, Inc., 1996, pp, 1149.
2. Kakkar VV. Effectiveness and safety of low molecular weight heparins (LMWH) in the prevention of venous thromboemblosim (VTE). Thrombosis and Haemostasis 1995; 74:364-368.
3. Clagett GP, Anderson FA, Heit J. et al. Prevention of venous thromboembolism. Chest 1995; 108 (Suppl 4): 312-334.
4. Holmer E, Söderberg K, Bergqvist D. et al. Heparin and its low molecular weight derivatives: anticoagulant and antithrombotic properties. Haemostasis 1986; 16 (Suppl 2), 1-7.
5. Hirsh J. Heparin. N Engl J Med 1991; 324: 1565-1574.
6. Wilson JR, Langman J. Heparin therapy: a randomized prospective study. Am Heart J 1979; 97: 155-158.
7. Downing LJ, Strieter RM, Kadell AM. et al. IL-10 regulates thrombus-induced vein wall inflammation and thrombosis. The Journal of Immunology 1998; 161: 1471-1476.
8. Downing LJ, Strieter RM, Kadell AM. et al. Low dose low molecular weight heparin is anti-inflammatory during venous thrombosis. J Vasc Surg 1998; 28: 848-854.
9. Güler M, Ekim H, Kırali K. et al. Ratlarda oluşturulan venöz trombozistе heparinin antiinflamatuar etkisi. Fleboloji Dergisi 2001; 1: 19-26.
10. Andersson LO, Barrowcliffe TW, Holmer E. et al. Anticoagulant properties of heparin fractionated by affinity chromatography on matrix bound antithrombin III and by gel filtration. Thromb. Res 1976; 9: 575-583.
11. Levine M, Gent M, Hirsh J. et al. A comparison of low molecular weight heparin administered primarily at home with unfractionated heparin administered in the hospital for proximal deep venous thrombosis. N Engl J Med 1996; 334: 677-681.
12. Fareed, J. Heparin, its fractions, fragments, and derivatives. Semin Thromb Hemost 1985; 11: 1-9.
13. Saliba MJ, Saliba RJ. Heparin in burns: Dose related and dose dependent effects. Thrombosis et Diathesis Haemorrhagica, 1975; 33: 113-123.
14. Wang L, Brown JR, Varki A, Esko JD. Heparin's anti-inflammatory effects require glucosamine 6-O-sulfation and are mediated by blockade of L- and P-selectins. J Clin Invest 2002; 110:127-136.
15. Hirsh J, Levine M. Low molecular weight heparin. Blood 1992; 79: 1-17.
16. Smith LJ, Schaible KL, Fessler RG. et al. Examination of the utility of the rat as an animal model for human. Haemostasis 1987; 17 (4): 206-210.
17. Wakefield TW, Strieter RM, Wilke CA. et al. Venous thrombosis-associated inflammation and attenuation with neutralising antibodies to cytokines and adhesion molecules. Arteriosclerosis, Thrombosis, and Vascular Biology 1995; 15: 258-268.
18 Leung L, Saigo K, Grant G. Heparin binds to human monocytes and modulated their procoagulant activities and sectory phenotypes. Effect of histidine-rich glycoprotein. Blood 1989; 73: 177-184.
19. Abbate R, Gori AM, Modesti PA. et al. Heparin, monocytes, and precoagulant activity. Haemostasis 1990; 20 (Suppl 1): 98-100.
20. Dawes J. Interactions of heparins in the vascular environment. Haemostasis 1993; 23 (Suppl 1): 212-219.